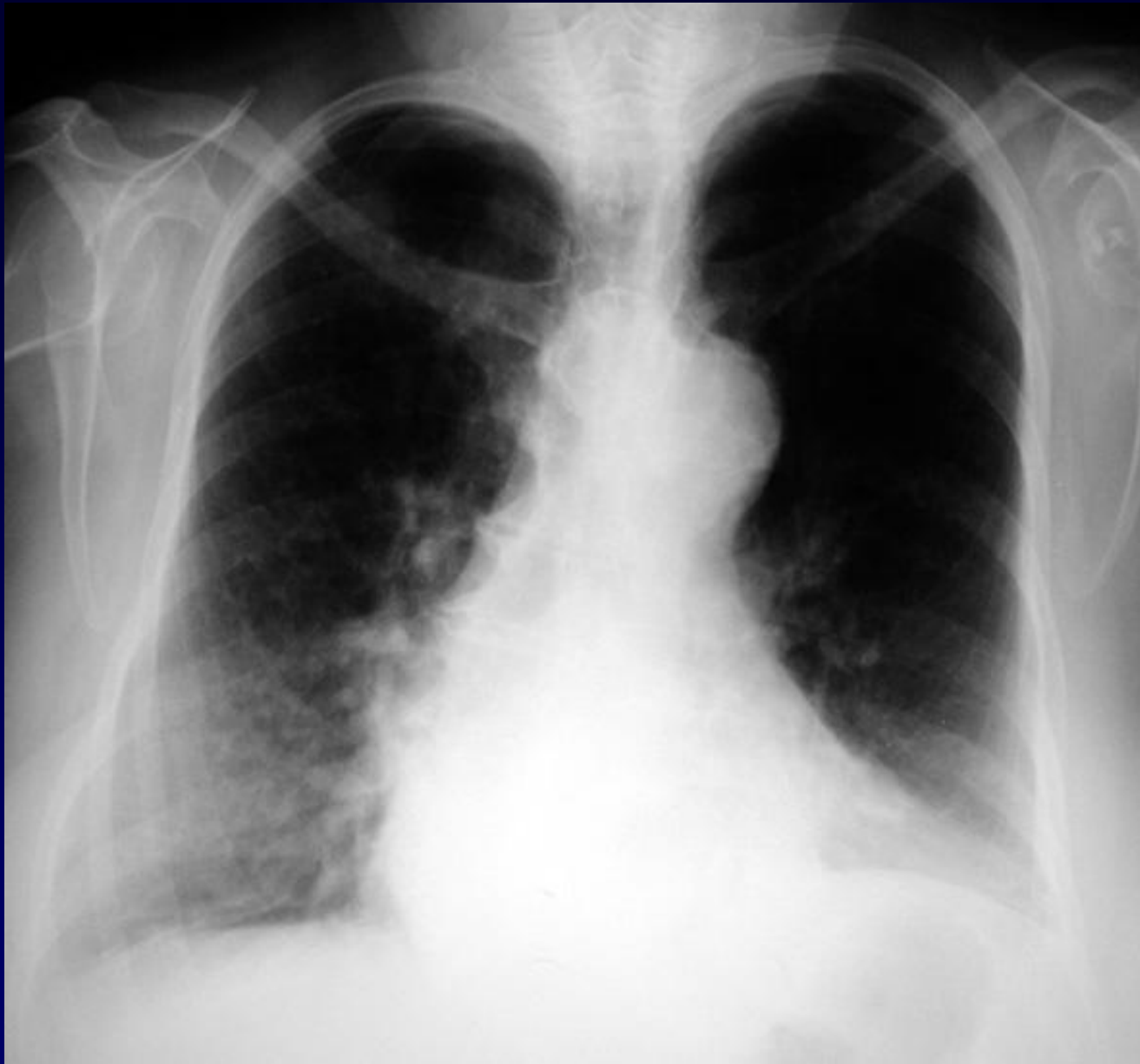



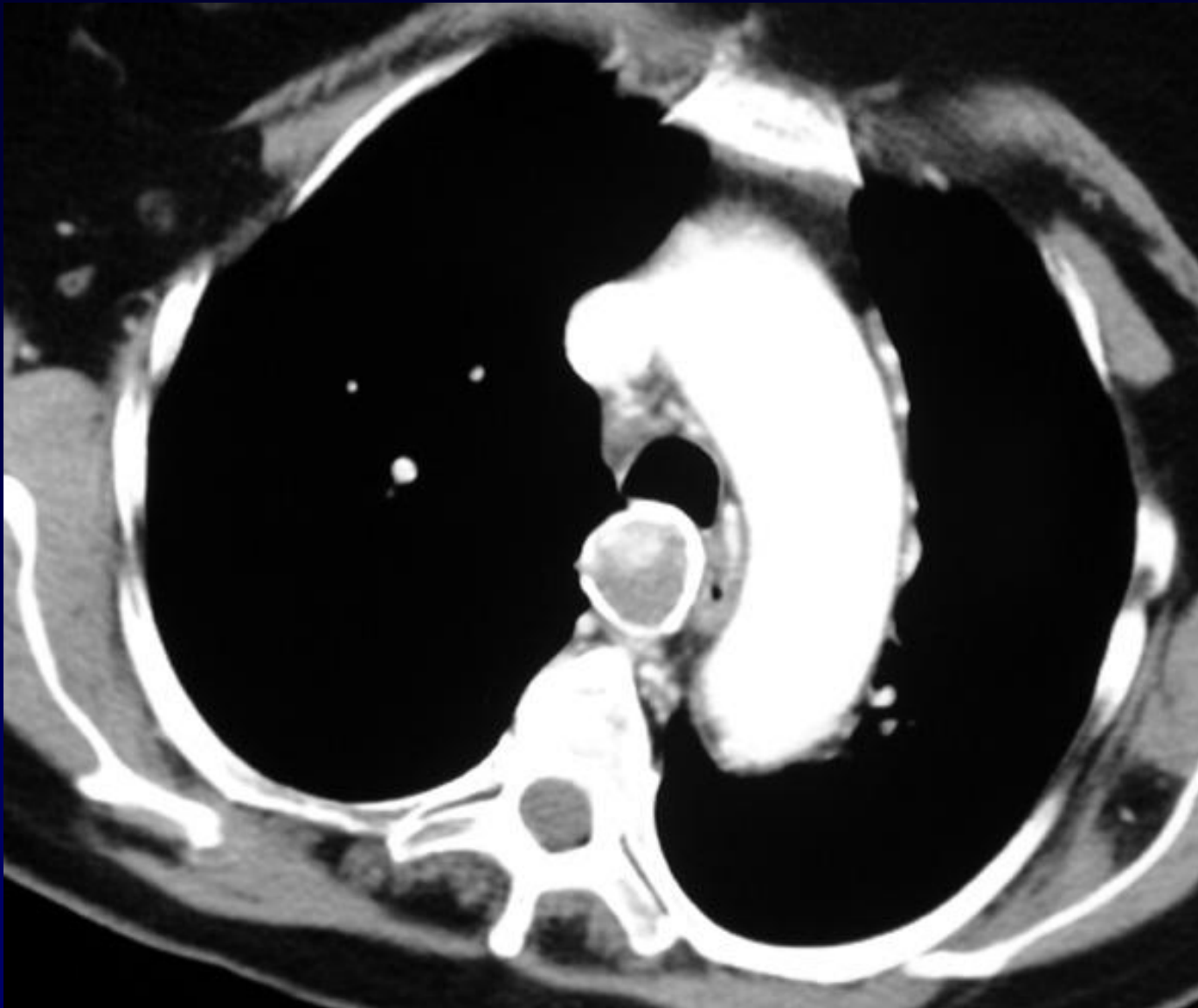
P. FAJADET

Survenue de phénomènes hémorragiques au cours de biopsies des éperons lors d'une fibroscopie

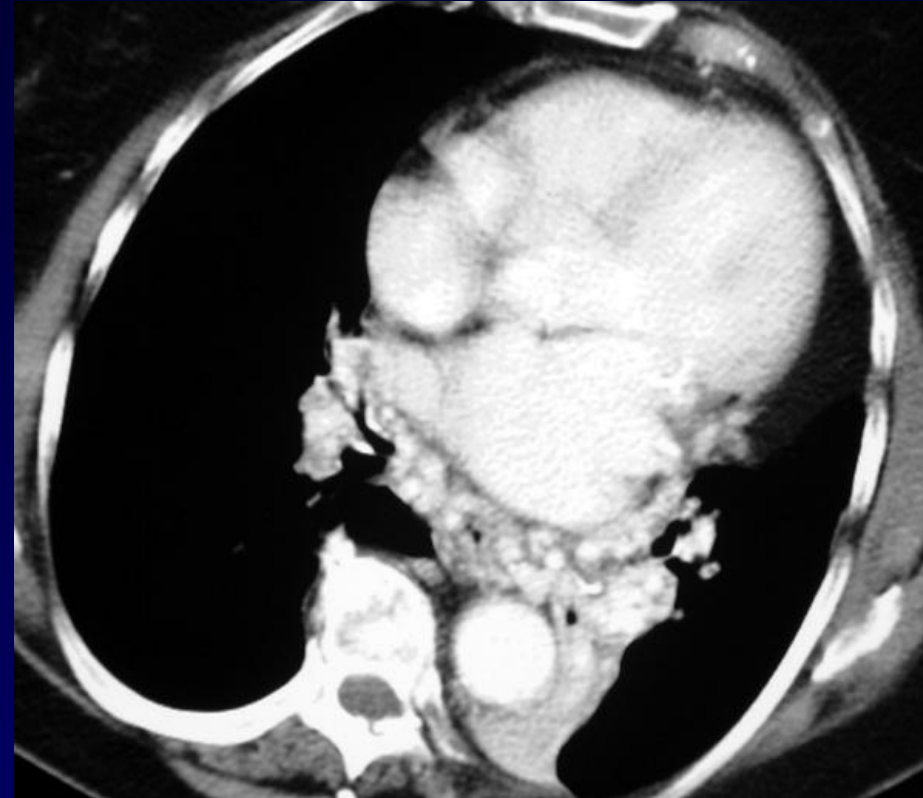
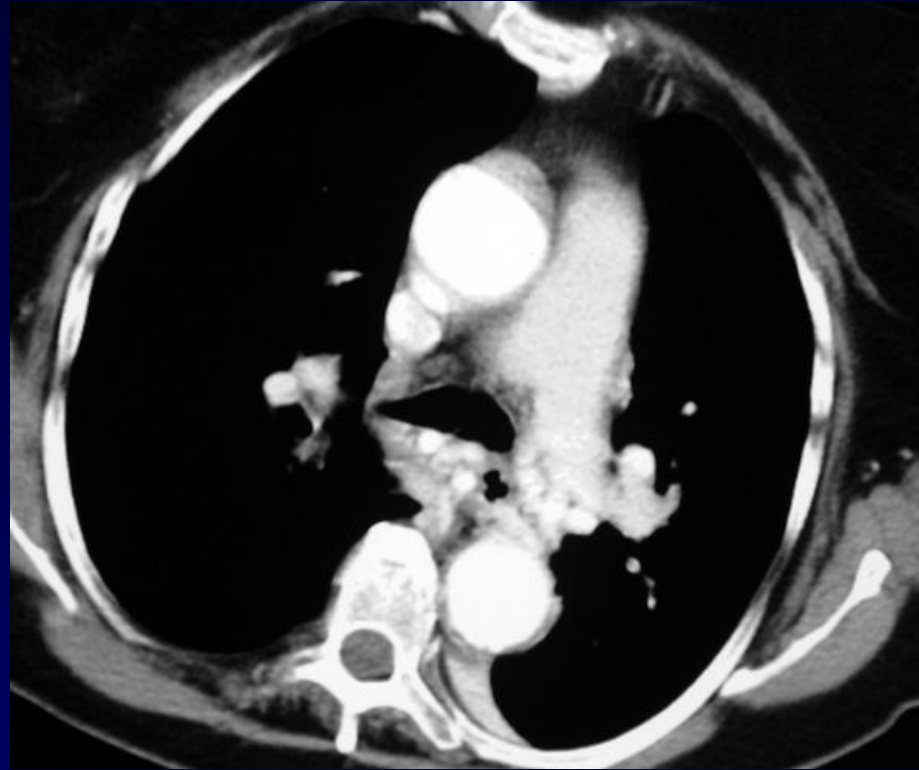
Récidive du saignement après retrait du fibroscope...



Radiographie thoracique



TDM avec injection de produit de contraste



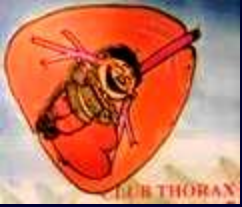TDM avec injection de produit de contraste



Diagnostic ?

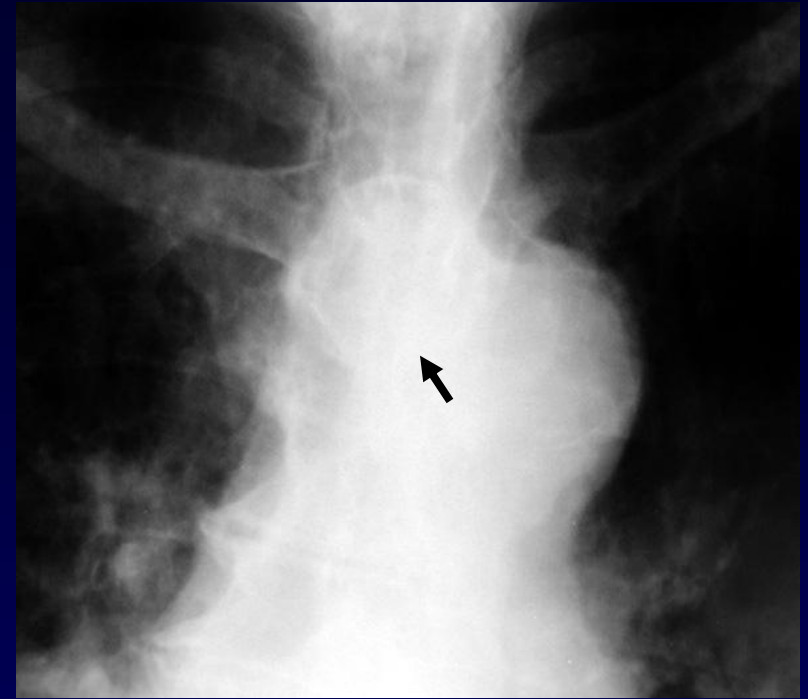

Anévrysme artériel bronchique par hyperdébit avec hypervascularisation médiastinale



Radiographie thoracique:

**Opacité para-aortique à
paroi calcifiée droite en regard du
bouton aortique**



TDM avec injection :

**Anévrysme bronchique par
hyperdébit avec dilatation des
structures vasculaires bronchiques**

**Atélectasie lobaire inférieure
gauche: DDB sous-jacente**